Efek Pemberian Probiotik Dan Ekstrak Bawang Putih (*Allium Sativum*) Terhadap Kondisi Kesehatan Ayam Petelur Usia ProduktifPada Kasus Marek Diseases, Micotoksikosis Dan *Low Pathogenic Avian Influenza*

Dwi Cahyo[1], Antonia Agnes[1]
[1]Fakultas Kedokteran Hewan, Universitas Gadjah Mada, Yogyakarta

INTISARI

Mikotoksikosis, Marek Disease, dan *Low Pathogenic Avian Influenza*adalah ragam penyakit ayam yang sering dijumpai di lapangan. Penelitian ini bertujuan untuk mengetahui efektivitas probiotik dan ekstrak bawang putih (*Allium sativum*)yang diberikan terhadap ayam yang terinfeksi gabungan penyakit - penyakit tersebut. Ayam petelur usia 33 minggu yang telah dinekropsi dan dilakukan serangkaian pemeriksaan dan terdiagnosa terpapar Mikotoksikosis, Marek Disease, dan *Low Pathogenic Avian Influenza* diberikan probiotik dan ekstrak bawang putih selama 1 bulan. Dosis yang diberikan untuk probiotik adalah 2 ml/ liter air minum, dan ekstrak bawang putih sebanyak 200 g/ton pakan. Dua bulan sesudah perlakuan,dilakukan pengambilan sampel nekropsi secara acak sederhana. Hasil menunjukkan adanya perbaikan pada ovarium, intestinum,terjadipeningkatan performa ayam, perbaikan morfologi, warna kerabang telur, sel *ovarium* dan *intestinum* ayam.

Kata Kunci : Ayam Petelur, Mikotoksikosis, *Marek's Diseases*, *Low Pathogenic Avian Influenza*, probiotik, *Allium sativum*

PENDAHULUAN

Latar Belakang

Kasus mikotoksikosis pada ayam petelur belakangan ini sering dijumpai pada berbagai usia dan berbagai strain ayam. Mikotoksikosis adalah kondisi dimana ayam petelur terganggu produksi dan kesehatannya dikarenakan adanya mikotoksin yang dihasilkan oleh jamur pada bahan pakan. Iklim tropis dengan curah hujan dan kelembaban tinggi merupakan salah satu faktor pencetus munculnya jamur pada bahan material pakan, yang selanjutnya jamur ini akan menghasilkan zat yang disebut mikotoksin. Pada ayam petelur, mikotoksikosis akan menyebabkan berbagai gangguan pada kesehatan ayam petelur, mulai dari gangguan kesehatan seperti *fatty liver syndrome*, penurunan berat badan yang signifikan, munculnya lesi lesi pada mulut atau area lain, gangguan penurunan produksi, hingga penurunan immunitas tubuh ayam sehingga menyebabkan ayam mudah terinfeksi pathogen.

Marek Disease atau seringkali disebut juga *Fowl Paralysis*, disebabkan oleh *alphaherpesvirus* (MDV). Virus ini dapat menyerang ayam petelur pada muda hingga usia produktif, ditularkan melalui jalur respirasi pada lingkungan yang terkontaminasi atau melalui folikel bulu ayam yang terinfeksi, dan umumnya ditandai dengan gejala syaraf,

keradangan, serta tumor pada berbagai organ internal tubuh. Selain itu, ayam petelur yang terinfeksi oleh virus ini juga dapat mengalami kondisi immunosupresif.Virus ini dapat bertahan di lingkungan hingga berbulan bulan.

Virus ini terdiri atas tiga *serotype* :*Serotype* 1 bersifat onkogenik dan virulensinya bervariasi dari ringan hingga sangat virulen. Digunakan juga sebagai vaksin (CV 1988/Rispen), *serotype* 2 digunakan sebagai vaksin juga (SB1), sifatnya tidak pathogen.Sementara *serotype*3 ini tidak bersifat pathogen, beberapa strain diisolasi dari kalkun, dan juga digunakan sebagai vaksin (HVT).

Marek Disease pada ayam petelur dijumpai dalam bentuk*classical form dan visceral form. Type classical*(umumnya dijumpai pada periode pullet) menampakkan gejala syaraf perifer, paralysis pada kaki dan sayap, dan pada saat nekropsi umumnya dijumpai pembengkakan syaraf *sciatic, brachialis* dan syaraf *vagu*s. Padatype *visceral* lebih sering dijumpai pada akhir periode pullet hingga usia 40 an minggu. Ayam nampak pucat dan kadang dijumpai diare. Mortalitas sedang hingga tinggi. Pada nekropsi post mortem dijumpai tumor pada jaringan lymphoid hati, ginjal, ovarium, jantung dan proventrikulus.

T-2 toksin (*trichothecenes*) adalah mikotoksin yang dihasilkan oleh jamur *Fusarium sporotrichides*(Fang, Broomhead, 2014), kasus di Indonesia dijumpai lebih dari 8%, umumnya menyebabkan lesi pada cavum oris, penurunan kualitas kerabang telur (Petska, 2007), serta bersifat *immunosupresif* , dimana target utama toksin ini adalah system kekebalan tubuh.

*Low Pathogenic Avian Influenza*adalah virus Avian Influenza varian H9N2, umumnya menyerang ayam-ayam usia produksi dan menyebabkan berbagai macam gangguan kondisi kesehatan, seperti : penurunan feed intake, penurunan produksi yang signifikan, penurunan kualitas kerabang telur dan juga adanya perubahan – perubahan pada beberapa organ, misal bentuk dari ovarium menjadi abnormal seperti kembang kol dan disertai *hemorrhagia*.

Probiotik adalah supplemen additive yang berisi bakteri baik yang menguntungkan bagi unggas, contohnya *Lactobacillus sp., Actinomycetes sp.,* dan *Streptomyces sp.*

Bawang putih (Allium sativum) mengandung senhyawa aktif *allisin,ajoene* dan *flavonoid* yang bersifat sebagai antioksidan dan menjaga kesehatan tubuh unggas. Selain itu juga bersifat sebagai flavour untuk menambah nafsu makan ayam terutama pasca terinfeksi penyakit.

Tujuan penelitian

Tujuan dari penelitian ini adalah untuk mengetahui ada tidaknya efek pemberian probiotik dan ekstrak bawang putih (*Allium sativum*) pada kondisi kesehatan ayam petelur usia produksi yang mengalami infeksi Marek Disease, Avian Influenza dan Mikotoksikosis.

Manfaat penelitian

Penelitian ini memberikan opsi therapy dengan bahan yang bukan obat kimiawi, menggunakan probiotik dan bahan herbal, dan mempunyai efek untuk meminimalisir efek dari infeksiMikotoksikosis, Marek Disease, dan *Low Pathogenic Avian Influenza*pada ayam petelur usia produktif.

MATERI DAN METODE

Metode penelitian

Penelitian ini dilakukan di peternakan ayam petelur selama kurun waktu kurang lebih 2 bulan, terhitung sejak tanggal1 Agustus 2023 hingga 1 Oktober 2023. Penelitian dilakukan di peternakan ayam dengan total populasi 20.000 ekor di daerah Boyolali, menggunakan ayam petelur strain *Lohmann Brown*. Kandang yang digunakan adalah kandang baterai type double V dengan satu baterai terisi satu ayam. Usia pada saat ditemukan kasus dan dimulai penelitian adalah 33 minggu. Berat badan ayam rata-rata pada usia 32 minggu adalah 1,7 kg. Apabila dibandingkan dengan standart berat badan ayam strain *Lohmann Brown* pada usia 32 minggu yang seharusnya adalah 1,827 kg – 2,021 kg (Lohman Tierzucht Management guide, 2013), maka berat badan ayam-ayam ini jauh dibawah standart. Pakan yang dipakai adalah konsentrat, jagung dan katul dengan feed intake 105 gram / hari. besertatambahan supplemen vitamin dan enzyme.

Kasus pertama kali ditemukan pada tanggal 25 Juli 2023 diawali laporan bahwa berat badan ayam sulit meningkat dan *feed intake*menurun, kemudian dilakukan pemeriksaan dan ditemukan ayam -ayam yang mengalami kondisi abnormal berupa adanya lesi di paruh, pial dan jengger pada ayam- ayam di *flock* yang sama, hal ini mengindikasikan adanya mikotoksin yang spesifik yaitu *T2 toksin*. Dilakukan pengamatan pada saat muncul kasus, terlihat bahwa kebersihan kandang masih perlu dievaluasi, seperti pralon pakan kotor berkerak dan pralon air minum juga seringkali kotor dan jika diraba terasa licin ada lapisan *biofilm* (gambar 10). Produksi mengalami sedikit goncangan dan kerabang telur juga tipis dan tidak rata.

Untuk meneguhkan diagnosa, ayam dinekropsi dan sampel diambil secara acak sederhana, selanjutnya organ dimasukkan ke dalam formalin dan dikirim ke laboratorium

Patologi FKH UGM untuk dilakukan pemeriksaan dan pembuatan preparat histopatologi.Pemberianprobiotik di flock dilakukan dengan membagi dua kandang, masing-masing sejumlah 2200 ekor. Probiotik diberikan melalui air minum untuk satu kelompok dan kelompok lainnya sebagai kontrol. Probiotik yang digunakan mengandung bakteri *Lactobacillus sp., Actinomycetes sp.*dan *Streptomyces sp.*, diberikan dengan dosis 2ml per liter air minum , dan ekstrak bawang putih (*Allium sativum)* diberikan melalui pakan dengan dosis 200 gram / ton pakan.

Setelahdua bulan, dilakukan penimbangan berat badan, pengamatan kerabang telur dan laju produksi dan untuk mendukung hasil dilakukan nekropsi mingguan.

HASIL DAN PEMBAHASAN

Pada gambar (1) adalah temuan adanya lesi pada bagian *cavum oris* ayam akibat T2 toksin. Gambar (2), (3),(4) dan (5) menunjukkan adanya*fatty liver syndrome*, jaringan anomali dan juga nodul pada hepar serta *gizzard erosion* akibat mikotoksikosis, semuanya merupakan foto – foto kondisi temuan nekropsi saat kasus berlangsung dan ayam belum diberi perlakuan tambahan probiotik dan ekstrak bawang putih (*Allium sativum*). Pada gambar (6) nampak ovarium yang berbentuk kembang kol dengan disertai*hemoraghi.*Foto (7) dan (8) menunjukkan kondisi ovarium dan gizzard ayam yang diberi perlakuan probiotik dan ekstrak bawang putih setelah satu bulan.Nekropsi dilakukan pada ayam-ayam yang ditemukan lesi serupa (gambar 9) dan ditemukan lemak abdominal yang berlebihan, adanya *fatty liversyndrome* pada hepar (gambar 2), serta perubahan pada ovarium yang mengindikasikan juga adanya infeksi Low Pathogenic Avian Influenza strain H9N2. Pada intestinum juga ditemukan adanya necrotic enteritis dan dugaan kerusakan pada villi-villi usus. Selanjutnya dilakukan tindakan penanganan dengan penambahan anti fungi dan *mycotoxin binder* dalam pakan untuk mencegah kasus mikotoksikosis melanjut. Pemeriksaan khusus mikotoksin juga dilakukan dengan sampel jagung giling, untuk mengecek kadar *aflatoxin* dan *T2 toxin*. Selain itu, dilakukan juga pengambilan sampel darah untuk mengetahui *titer antibodi* ayam terhadap virus *Avian Influenza*, sebagai parameter untuk mengetahui tingkat perlindungantubuh ayam terhadap virus *Avian Influenza*, yang kemudian diketahui bahwa titer antibodi virus *Avian Influenza*di beberapa flock ternyata rendah/non protektif. Kemudian dilakukan vaksinasi ulang*AvianInfluenza* pada tanggal 1 Agustus 2023.
Nekropsi juga dilakukan kembali, dan ditemukan jaringan anomali yang menempel di *hepar*, *gizzard* berwarna hijau kehitaman, ovarium yang berbentuk kembang kol dengan sedikit *hemorrhagi*, jaringan lemak abdominal yang masih berlebihan berwarna kekuningan, dan

fattyliver dengan hepar berwarna pucat dan konsistensinya rapuh Juga ditemukan lesi-lesi *petechiae* berwarna kehitaman pada *mesenterium*.

Selanjutnya ayam dibagi menjadi dua kelompok, salah satu kelompok sebagai kontrol (tanpa perlakuan) dan kelompok kedua adalah kelompok yang diberi perlakuan berupa tambahan probiotik melalui air minum, dengan dosis 2 ml / liter air dan ekstrak bawang putih yang ditambahkan sejumlah 200 gram/ton pakan. Dan berikut adalah preparat histopatologi dari ayam sebelum dilakukan penambahan probiotik dan ekstrak bawang putih:

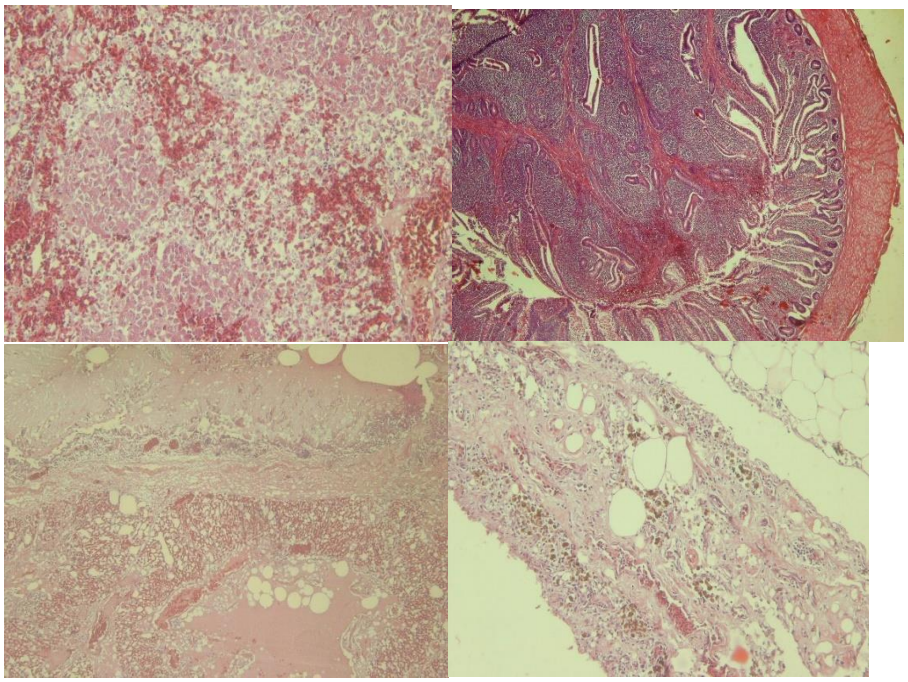

Pada gambar (11) yaitu organ hepar, ditemukan adanya*alien body*yang pada saat dibuat preparat histopatologi nampak adanya akumulasi eritrosit bercampur fibrin yang diduga

gumpalan darah, terlihat *multifocal* nekrosis hemoragika berat yang disertai *infiltrasi* sel radang polimorfonuklear.

. Kemudian pada jaringan intestinum terlihat adanya *infiltrasi* folikel limfoid yang ektensif (tidak terkapsuler) di seluruh area tunika mukosa dan submukosa. Terlihat juga inflitrasi folikel limfoid terkapsulir di tunika submukosa. Pada intestinum(gambar 12 dan 14) dijumpai adanya nekrosis tunika mukosa yang diffuse (menyeluruh) dan terlihat akumulasi massa eosinofilik berisi hancuran sel di seluruh mukosa.Pada ovarium dijumpai nekrosis folikel , akumulasi massa ungu kemerahan yang diffuse di bagian stroma, serta inflitrasi heterofil dan limfosit di stroma yang berat. Pada pulmo (gambar 13) terlihat nekrosis *lamina epithelialis tunika mukosabronchus*, disertai akumulasi massa homogen eosinofilik di lumen bronchus dan parabronchus. Terlihat juga kelonggaran jaringan disertai *inflitrasi heterofil* di dinding bronchus. Pada mesenterium terlihat hyperplasia sel epithel disertai *limfosit* dan nampak juga ada *multifocal hemosiderosis* yang diduga akibat perdarahan.

Berdasarkan anamnesa, keterangan dan foto perubahan makroskopik serta hasil analisa preparat histopatologi, ayam dinyatakan terinfeksi Marek Disease dan Low Pathogenic Avian Influenza serta Mikotoksikosis.

Untuk uji mycotoksin sendiri(gambar 15) hasilnya menunjukkan bahwa kadar *aflatoksin* dan *T2 toksin* pada jagung giling melebihi ambang bawah syarat yang direkomendasikan oleh SNI yaitu 15 ppb (B1) dan 20 ppb (total) . Dengan demikian, dugaan masuknya mikotoksin adalah dari bahan pakan, pralon pakan dan pralon tambahan yang berkerak, tidak bersih serta seringkali lembab kondisinya. Dengan kondisi seperti ini, dikhawatirkan muncul kasus jamur yang kemudian melanjut menjadi kasus mikotoksikosis.

Sampel : Raw Material
Jumlah : 1

Permintaan Uji
√ Aflatoxin
Ochratoxin
Fumonisin
Deoxynivalenol
Zearalenone
√ T2 toxin

Hasil Uji

Kode sampel : Jagung Giling

No.	Jenis mycotoxin	Hasil pengukuran	Unit/satuan
1	Aflatoxin	29.07	ppb
2	T2 toxin	15.38	ppb

Note : Hasil pengujian hanya berlaku untuk sampel yang diuji

Selanjutnya ayam yang diberi perlakuan dan diamati secara rutin, menampakkan perubahan signifikan yakni produktivitas yang mulai meningkat kembali dan stabil, laju pertambahan berat badan yang sesuai dengan standart, *feed intake* yang meningkat sesuai

standart panduan ,perbaikan pada kondisi *ovarium*, *ventriculus* dan *intestinum* serta adanya peningkatan warna dan kualitas pada kerabang telur apabila dibandingkan dengan ayam yang tidak diberikan tambahan supplemen probiotik dan ekstrak bawang putih(gambar 16 dan 17). Pada preparat histopatologinya, secara mikroskopik juga nampak perbaikan pada ayam-ayam yang diberikan probiotik dan ekstrak bawang putih.Pada ovarium nampak adanya pertumbuhan *follikel* baru yang relative normal, dan *inflitrasililmfosit* di *stroma*juga masih dalam derajat normal (gambar 18). Pada preparat histopatologi intestinum, juga nampak adanya perbaikan secara keseluruhan, meskipunmasih terlihat sedikit penebalan *tunika epithelialis mukosa* akibat *proliferasi eritrosit.*(gambar 19).

Gambar 16. Telur sebelum diberikan probiotik dan ekstrak bawang putih

Gambar 17.Telur setelah diberikan probiotik dan ekstrak bawang putih

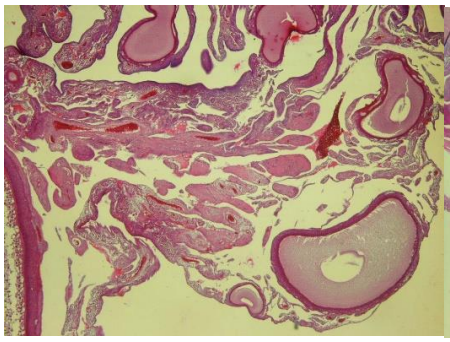

Gambar 18. Preparat histopatologi ovarium

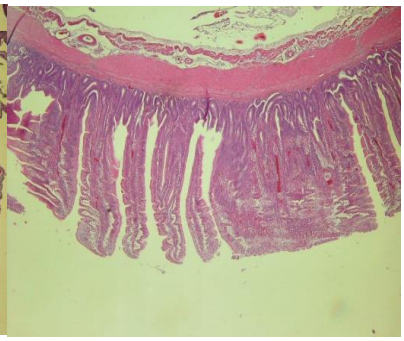

Gambar 19. Preparat histopatologi intestinum

Probiotik yang diberikan pada kelompok perlakuan mengandung bakteri *Lactobacillus sp*., *Actinomycetes sp*., dan *Streptomyces sp*.Bakteri *Lactobacillus sp*. merupakan salah satu contoh probiotik yang memiliki keunggulan yaitu tahan terhadap pH rendah dan banyak meningkatkan populasi bakteri asam laktat (BAL) yang akan menghasillkan senyawa metabolit berupa asam laktat dan short chain fatty acid (SCFA) (Hartono et al., 2016).Penambahan probiotik yang mengandung bakteri *Lactobacillus sp*.

pada ayam petelur juga dapat meningkatkan panjang vili usus halus. Peningkatan panjang villi usus halus dapat menyebabkan permukaan bidang absorpsi menjadi lebih luas dan anatomi villi usus menjadi lebih tinggi dan memiliki densitas yang padat sehingga penyerapan nutrien dapat terjadi secara optimal (Hartono et al., 2016). Penyerapan nutrien yang optimal akan meningkatkan kecernaan nutrien termasuk didalamnya kecernaan protein, kalsium dan mineral, serta zat nutrisi lainnya, sehingga akan berpengaruh terhadap kualitas kerabang telur dan performa berat badan ayam yang diberikan probiotik yang mengandung bakteri *Lactobacillus sp*. Selain itu, kecernaan protein yang meningkat akibat pemberian prebiotik juga akan berpengaruh terhadap sel tubuh(Ketaren, 2010), yaitu protein akan berperan dalam pembentukan sel ovarium, mengganti sel ovarium yang telah *nekrosi*s dan juga membentuk jaringan di sekitarnya.

Pertumbuhan jaringan ovarium selain karena adanya penambahan probiotik yang mengandung *Lactobacillus sp*., juga karena pemberian ekstrak bawang putih.Bawang putih (*Allium sativum*)mengandung*sativine* yaitu suatu senyawa kimia yang mempunyai daya mempercepat pertumbuhan sel dan pertumbuhan jaringan dan dapat merangsang susunan syaraf(Tampubolon, 1981).

Bakteri *Streptomyces sp.* yang juga terkandung dalam prebiotik yang diberikan, juga mampu menghambat pertumbuhan jamur patogen dengan cara memproduksi zat anti jamur dan enzim hidrolitik ekstraseluller seperti *kitinase* dan *selulase* yang mampu mendegradasi dinding sel jamur *Fusarium sp.* (Prepagdee et al., 2008). Jamur *Fusarium sp*. adalah penghasil T2-toksin yang mengganggu kesehatan ayam petelur. Dengan penambahan probiotik yang mengandung *Streptomyces sp.* , maka laju perkembangan jamur *Fusarium sp.* sebagai sumber utama penghasil T2-toksin juga dapat dihambat, dan kasus mikotoksikosis dapat berkurang.

Pada preparat mikroskopik *intestinum* kelompok ayam yang diberikan probiotik dan ekstrak bawang putih, juga menunjukkan adanya perbaikan pada tunika mukosa dan submukosa apabila dibandingkan dengan yang tidak diberikan probiotik dan ekstrak bawang putih.Hal ini terjadi karena pada kelompok ayam yang diberi probiotik yang mengandung *Lactobacillus sp.* akan terjadi peningkatan panjang *vili* usus halus dan membuat kondisi saluran pencernaan menjadi sehat. Populasi bakteri baik yang meningkat akan menghasilkan lebih banyak asam lemak rantai pendek, asam laktat dan zat antimikrobia yang bersifat antagonis terhadap pertumbuhan bakteri patogen dan memperbaiki bakteri menguntungkan dalam usus halus (Kamal, 2016.) *Lactobacillus sp.* juga dapat menghasilkan *short chain fatty acids* (SCFA), salah satunya yaitu asam butirat yang didalam usus halus berperan

untukmeningkatkan jumlah sel epitel usus halus yaitu sel goblet yang berfungsi untuk melindungi mukosa usus halus dari kerusakan yang disebabkan infeksi pathogen.

Selain dengan penambahan probiotik dan ekstrak bawang putih, manajemen terhadap kebersihan dan biosekuritas di farm juga dievaluasi dan dilakukan perbaikan berupa jadwal pembersihan pralon yang rutin, desinfeksi rutin dan juga kontrol pakan dan *raw material* secara teratur. Program vaksinasi juga dievaluasi dan ditata ulang disesuaikan dengan kondisi ayam, serta dilakukan pengecekan titer secara berkala.

KESIMPULAN

Pemberian prebiotik dan ekstrak bawang putih*(Allium sativum)*pada ayam yang terinfeksi Marek Disease, Avian Influenza dan Mikotoksikosis mampu memperbaiki kondisi kesehatan ayam dalam hal perbaikan kondisi organ ovarium dan ventrikulus, kerabang telur, *feed intake*, berat badan, dan mengembalikan produktivitas ayam .

DAFTAR PUSTAKA

Allawe, A. B., & Hidayat, K. A. (2022).Identification and isolation of low pathogenic avian influenza (LPAI) virus from chicken farms in Iraq.International Journal of Health Sciences, 6(S2), 12666²12679.https://doi.org/10.53730/ijhs.v6nS2.8307

Hartawan.2016, The Meq Gene Molecular Profile of Marek's Disease Virus Serotype 1 from Kampung and Aarabic Chicken Farms in Sukabumi, West Java, Indonesia.*Journals of Bioscience*, (Online), diunduh 5 Oktober 2023

Hartono, E. F., N. Iriyanto dan S. Suhermiyati. 2016. Efek penggunan simbiotik terhadap kondisi mikroflora dan histologi usus ayam sentul jantan. J. Agripet. 16 (2): 97 - 195.

Kamal, N. A. 2016.Efek Pemberian Umbi Bunga Dahlia sebagai Sumber Inulin terhadap pH dan Laju Digesta Broiler. Fakultas Peternakan, Universitas Hasanuddin, Makassar. (Skripsi).

Ketaren, P. P. 2010. Kebutuhan gizi ternak unggas di Indonesia.Wartazoa. 2(4): 172 - 180.

Lim, K. S., S. J. You, B. K.An and C. W. Kang. 2006. Effects of dietary garlic powder and copper oncholesterol content and quality characteristics of chicken eggs. *Asian-Aust. J. Anim. Sci. 19:582-590*. (Online), diunduh 1 Oktober 2023.

Majalah Poultry Indonesia, 2002.Bawang Putih, Alternatif Suplemen Antimiroba AyamPedaging.*http://www.poultryindonesia.com/modules.php?name=News&file=article&sid=879*. Di akses tanggal 20 november 2011. Diunduh 3 Oktober 2023.

Majewski M. 2014. Allium sativum: Facts and Myths Regarding Human Health. *J Natl Ins Public Health*. 65 (1): 1-8. Scott, M. L, M. C. Neisheim dan R. J. Young. 1982. Nutrition of Chiken. 3rd Edition, Published M, L Scott and Associates: Ithaca, New York.

Puspitaningrum, T., Mahfudz, L. D., & Nasoetion, M. H. (2021).Potensi Bawang Putih (Alium sativum) dan Lactobacillus acidophilus sebagai Sinbiotik untuk

Meningkatkan Performans Ayam Broiler.*Jurnal Sain Peternakan Indonesia*, *16*(2), 210–214. https://doi.org/10.31186/jspi.id.16.2.210-214

Prepagdee B., C. Kuekulvong, and S. Mongkolsuk. 2008. Antifungal potential of extracellular metabolites produced by Strepomyces hygroscopycus against Phytophatogenic fungi. International Jurnal of Biological Sciences 4:330- 337

Senthilkumar S, Madesh N, Doraisamy KA, Purushothaman MR, Chandrasekaran D, Vasanthakumar P, Thirumalaisamy G, Siva M, Sasikumar P, Pangayarselvi. 2015. *FNO-27:* Effect of Garlic Supplementation on Growth Performance in Broilers. *Department of Animal Nutrition Veterinary College and Research Institute*. Namakkal (HN). (Online), diunduh 3 Oktober 2023.

Tampubolon, O.T. 1981. Tumbuhan Obat Bagi Pecinta Alam. Jakarta: Bharata Karya Aksara